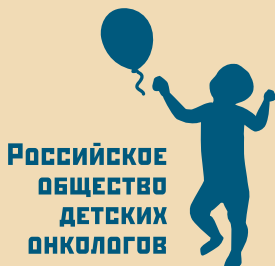

Министерство здравоохранения Российской Федерации
НИИ детской онкологии и гематологии
ФГБУ «РОНЦ им. Н.Н. Блохина»
Российское общество детских онкологов



КЛИНИЧЕСКИЕ ПРОЯВЛЕНИЯ ОНКОЛОГИЧЕСКИХ ЗАБОЛЕВАНИЙ У ДЕТЕЙ

ПРАКТИЧЕСКИЕ РЕКОМЕНДАЦИИ

Под редакцией В.Г. Полякова, М.Ю. Рыкова

Министерство здравоохранения Российской Федерации
НИИ детской онкологии и гематологии
ФГБУ «РОНЦ им. Н.Н. Блохина»
Российское общество детских онкологов

**КЛИНИЧЕСКИЕ ПРОЯВЛЕНИЯ
ОНКОЛОГИЧЕСКИХ ЗАБОЛЕВАНИЙ У ДЕТЕЙ
ПРАКТИЧЕСКИЕ РЕКОМЕНДАЦИИ**

Под редакцией В.Г. Полякова, М.Ю. Рыкова

САНКТ-ПЕТЕРБУРГ

2017

Рецензенты: *Пунанов Юрий Александрович* – доктор медицинских наук, профессор кафедры гематологии, трансфузиологии и трансплантологии ФГБОУ ВО Первый СПбГМУ им. И.П. Павлова Минздрава России, главный внештатный детский специалист онколог Комитета по здравоохранению Правительства Санкт-Петербурга

Симаходский Анатолий Семенович – доктор медицинских наук, профессор, заведующий кафедрой детских болезней с курсом неонатологии ФГБОУ ВО ПСПбГМУ им. И.П. Павлова Минздрава России, главный внештатный специалист педиатр Комитета по здравоохранению Правительства Санкт-Петербурга

О.Г. Желудкова, В.Г. Поляков, М.Ю. Рыков, Н.А. Сусулева, И.А. Турабов
Клинические проявления онкологических заболеваний у детей: практические рекомендации / под ред. В.Г. Полякова, М.Ю. Рыкова — СПб.: Типография Михаила Фурсова, 2017. — 52 с.

В данных практических рекомендациях представлена краткая информация по эпидемиологии и клиническому течению, в том числе атипичному, онкологических заболеваний у детей, особенностям диагностики и дифференциальной диагностики злокачественных новообразований.

Труд рассчитан на широкий круг читателей – врачей-педиатров, детских онкологов, ординаторов, аспирантов медицинских ВУЗов.

ОБРАЩЕНИЕ К ЧИТАТЕЛЯМ ДИРЕКТОРА
ДЕПАРТАМЕНТА МЕДИЦИНСКОЙ ПОМОЩИ ДЕТЯМ
И СЛУЖБЫ РОДОВСПОМОЖЕНИЯ
МИНИСТЕРСТВА ЗДРАВООХРАНЕНИЯ
РОССИЙСКОЙ ФЕДЕРАЦИИ
Е.Н. БАЙБАРИНОЙ

Уважаемые коллеги!

Проблемы лечения детей с онкологическими заболеваниями актуальны во всем мире. Достигнутые за последние десятилетия успехи, связанные с внедрением интенсивных протоколов химиотерапии, трансплантации костного мозга, органосохраняющего лечения, позволяют достигать 5-летней общей выживаемости у значительного количества пациентов. При некоторых нозологиях данный показатель превышает 90%.

Известно, что чем раньше начато специализированное лечение, тем выше вероятность благоприятного исхода. Так, лечение, начатое на ранних стадиях заболевания при нефробластоме, позволяет добиться выживаемости у 95% пациентов, при остеосаркоме – у 70%, при саркоме Юинга – у 65%, при рабдомиосаркоме – у 59%. Если заболевание выявлено на распространенных стадиях, данный показатель существенно ниже. Например, для перечисленных выше нозологий он составляет 25, 6, 7 и 8%, соответственно.

В этой связи особую актуальность представляет проблема раннего выявления злокачественных новообразований. Сложность ее решения связана с отсутствием специфических признаков на ранних этапах развития онкологических заболеваний и их редкостью, что, в свою очередь, приводит к отсутствию «онкологической настроженности» врачей первичного звена – участковых педиатров.

Лечение детей с онкологическими заболеваниями требует привлечения врачей различных специальностей – детских онкологов, радиологов, интервенционных радиологов, патоморфологов, лучевых диагностов. Но именно педиатрам отводится одна из ведущих ролей в снижении смертности от онкологических заболеваний, поскольку залог успеха – ранняя диагностика.

Уверена, что данный труд будет способствовать повышению процента заболеваний, выявленных на ранних стадиях, что, в конечном итоге, позволит снизить показатель смертности.

С уважением, профессор

Е.Н. Байбарина

АВТОРСКИЙ КОЛЛЕКТИВ

Желудкова Ольга Григорьевна – доктор медицинских наук, профессор, главный научный сотрудник лаборатории комплексных методов лечения онкологических заболеваний у детей ФГБУ «РНЦРР» Минздрава России

Поляков Владимир Георгиевич – академик РАН, доктор медицинских наук, профессор, заместитель директора, заведующий отделением опухолей головы и шеи НИИ ДОГ ФГБУ «РОНЦ им. Н.Н. Блохина» Минздрава России, заведующий кафедрой детской онкологии ФГБОУ ДПО РМАНПО Минздрава России, главный внештатный детский специалист онколог Минздрава России, президент РОДО

Рыков Максим Юрьевич – кандидат медицинских наук, научный сотрудник отделения опухолей головы и шеи НИИ ДОГ ФГБУ «РОНЦ им. Н.Н. Блохина» Минздрава России, доцент кафедры онкологии лечебного факультета ФГБОУ ВО Первый МГМУ им. И.М. Сеченова Минздрава России, исполнительный директор РОДО

Сусулева Наталья Александровна – доктор медицинских наук, профессор кафедры детской онкологии ФГБОУ ДПО РМАНПО Минздрава России, врач отделения химиотерапии гемобластозов НИИ ДОГ ФГБУ «РОНЦ им. Н.Н. Блохина» Минздрава России

Турабов Иван Александрович – доктор медицинских наук, профессор, заведующий кафедрой детской хирургии ФГБОУ ВО СГМУ Минздрава России, главный внештатный детский специалист онколог Министерства здравоохранения Архангельской области

ОГЛАВЛЕНИЕ

Список используемых сокращений.....	7
Введение.....	8
Эпидемиология злокачественных новообразований.....	9
Первичный опухолевый симптомокомплекс.....	11
Лейкозы.....	14
Лимфомы.....	18
Опухоли головного и спинного мозга.....	21
Ретинобластома.....	24
Рак носоглотки.....	26
Нейробластома.....	29
Нефробластома.....	32
Гепатобластома.....	35
Герминогенные опухоли.....	37
Саркомы костей.....	39
Саркомы мягких тканей.....	43
Заключение.....	47
Приложение.....	48
Рекомендованная литература.....	50

СПИСОК ИСПОЛЬЗУЕМЫХ СОКРАЩЕНИЙ

ГБ – гепатобластома
ГО – герминогенные опухоли
ЗЛ – злокачественные лимфомы
ЗНО – злокачественные новообразования
ИЛ – интерлейкин
ЛХ – лимфома Ходжкина
НБ – нефробластома
НБЛ – нейробластома
НХЛ – неходжкинские лимфомы
ОГМ – опухоли головного мозга
ОГО – острый гематогенный остеомиелит
ОГСМ – опухоли головного и спинного мозга
ОЛ – острый лейкоз
ОС – остеосаркома
ОСМ – опухоли спинного мозга
ПОС – первичный опухолевый симптомокомплекс
РБ – ретинобластома
СМТ – саркомы мягких тканей
СЮ – саркома Юинга
ЦНС – центральная нервная система

ВВЕДЕНИЕ

Несмотря на редкость, в структуре смертности детей ЗНО занимают второе место после несовместимых с жизнью травм. Невзирая на значительные достижения здравоохранения в последние годы, смертность детей от злокачественных опухолей снижается крайне медленно. Это в значительной степени связано с несвоевременностью их диагностики по самым ранним признакам, которые обязан заметить первым врач-педиатр. На педиатра также ложится контроль за обеспечением систематичности лечения, за организацией медицинской и социальной реабилитации и наблюдения за детьми, перенесшими эти тяжелые заболевания.

Педиатру, как и врачу любой другой специальности, редко приходится сталкиваться с детьми, пораженными злокачественными опухолями. За свою врачебную практику среднестатистический педиатр встречает около 8 детей с истинными опухолями. Именно с этим связаны возможные ошибки в диагностике и, как следствие, в лечении. Жизнь пациента зависит, прежде всего, от своевременности диагностики, следовательно, напрямую от «онкологической настороженности» педиатра.

ЭПИДЕМИОЛОГИЯ ЗЛОКАЧЕСТВЕННЫХ НОВООБРАЗОВАНИЙ

В России ежегодно злокачественные новообразования (ЗНО) впервые диагностируются приблизительно у 3500 детей (15 на 100 тыс.¹). Так, в 2015 г. впервые взяты под диспансерное наблюдение 3102² ребенка в возрасте 0 – 14 лет (в 2014 г. – 3003 ребенка), в возрасте 0 – 17 лет – 3624 (в 2014 г. – 3535), число впервые выявленных опухолей у детей в возрасте 0 – 14 лет составило 3123, в возрасте 0 – 17 лет – 3644. Под наблюдением в онкологических учреждениях в 2015 г. находились 17515 пациентов в возрасте 0 – 14 лет (в 2014 г. – 16540), в возрасте 0 – 17 лет – 22484 (в 2014 г. – 21217).

Доля ЗНО с морфологически подтвержденным диагнозом в 2015 г. у детей в возрасте 0 – 14 лет составила 92,6% (в 2014 г. – 89,6%), у детей в возрасте 0 – 17 лет – 93% (в 2014 г. – 91,4%).

Показатели распределения пациентов в возрасте 0 – 14 лет по стадиям опухолевого процесса составили: I ст. – 7,1% (2014 г. – 7,7%), II ст. – 14% (2014 г. – 15,2%), III ст. – 8,9% (2014 г. – 10,4%), IV ст. – 8,6%, как и в 2014 г. (для возрастной группы 0 – 17 лет – 8% (8,8%) 15,4% (15,7%), 9,2% (10,9%), 9,1% (9,1%), соответственно).

Высокий удельный вес больных с не установленной стадией заболевания, составивший в 2015 г. для детей 0 – 14 лет 61,4% (0 – 17 лет – 58,3%), обусловлен тем, что около половины ЗНО у детей составляют гемобласты.

Доля детей с ЗНО, выявленными активно, для возрастной группы 0 – 14 лет составила лишь 4,9%, для возрастной группы 0 – 17 лет – 5,1%.

¹ Здесь и далее – детского населения в возрасте 0 – 17 лет

² Здесь и далее – данные Отдела медицинской статистики Департамента мониторинга, анализа и стратегического развития здравоохранения Министерства здравоохранения Российской Федерации

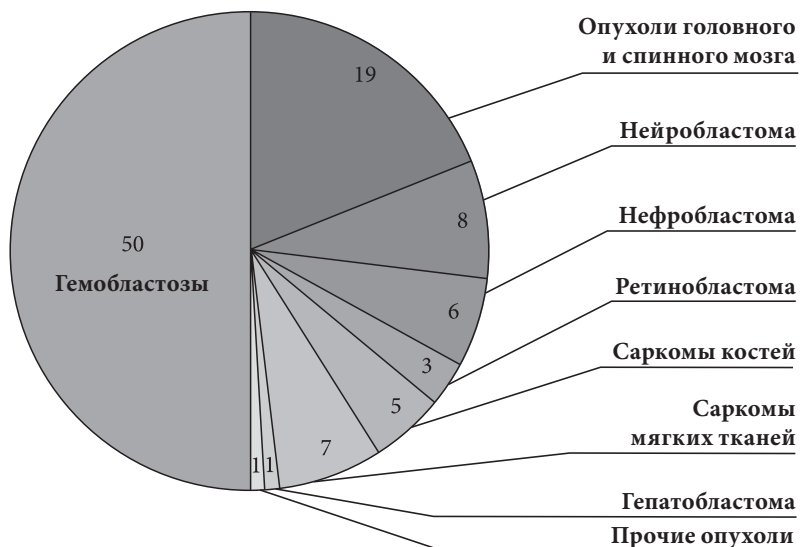
В структуре ЗНО у детей первое место занимают гемобласты, далее – опухоли головного и спинного мозга, нейробластома, опухоли костей и мягких тканей, почек, глаза, печени (диагр.). Из этого следует, что большинство солидных опухолей специфичны именно для детского возраста, тогда как среди взрослых встречаются в редчайших случаях.

Трудности диагностики ЗНО у детей объясняются не только редкостью данных патологий, но и особенностями их клинического течения: преобладание опухолей «скрытых локализаций», множество «заболеваний-масок», под которыми скрываются проявления злокачественных опухолей, преобладание в клинической картине общих симптомов над местными признаками. Возраст пациентов определяет понятные сложности при выяснении жалоб и анамнеза болезни.

Учитывая изложенное, педиатры должны обладать достаточным объемом знаний об особенностях течения злокачественных опухолей в детском возрасте. Данное методическое пособие направлено на повышение онкологической настороженности врачей первичного звена.

Диаграмма.

Структура злокачественных новообразований у детей (%)



ПЕРВИЧНЫЙ ОПУХОЛЕВЫЙ СИМПТОМОКОМПЛЕКС

Общие признаки ЗНО в ряде случаев появляются раньше местных, они объединяются терминами «первичный опухолевый симптомокомплекс» (ПОС) или «паранеопластический синдром» и хотя не являются специфическими, должны настоятельно радовать врача в отношении онкологического заболевания и побуждать его к углубленному обследованию пациента для исключения или подтверждения ЗНО.

ПОС представляет собой разнообразные патологические проявления, обусловленные опосредованным влиянием опухолевого процесса на метаболизм, иммунитет и функциональную активность регуляторных систем организма.

ПОС наиболее часто включает гиподинамию, отсутствие аппетита, похудание, вялость, слабость, быструю утомляемость, капризность, анемию, субфебрилитет, дерматиты.

Данные проявления обусловлены неспецифическими реакциями со стороны органов и систем или эктопической продукцией опухолью биологически активных веществ (гормоны, протеины, факторы роста, цитокины, антитела), что вызывает патологическое повышение активности клеток и формирует те или иные проявления, например, синдром Кушинга, лихорадку, эритроцитоз.

В патогенезе развития ПОС имеют значение реакции иммунной системы в ответ на наличие опухолевого, иммунологически чужеродного антигена. Это лежит в основе развития клинической симптоматики дерматомиозита, ревматоидного артрита, аутоиммунной гемолитической анемии и других системных проявлений.

В некоторых случаях ПОС предшествует местным симптомам опухоли, в других – проявляется одновременно с ними, ино-

гда присоединятся после верификации опухолевого процесса. Наибольшие трудности возникают в случаях, когда проявления ПОС трактуются как самостоятельные заболевания или синдромы, что приводит к назначению неоправданного лечения и выявлению ЗНО на поздних стадиях.

ПОС при верификации ЗНО отмечается у 15% пациентов, у 50% его проявления развиваются во время лечения, 35% – на поздних стадиях заболевания. Регрессия проявлений ПОС коррелирует с ответом опухоли на проводимую терапию.

При ЗНО у детей ПОС может развиваться при всех нозологических вариантах, наиболее часто – при нейробластоме и нефробластоме, а также при злокачественных заболеваниях крови.

Анорексия и кахексия обусловлены усиленной продукцией опухолью различных факторов (фактор некроза опухоли, ИЛ-6, ИЛ-1 и т.д.), преобладающих над продукцией факторов, ингибирующих кахексию (ИЛ-4, ИЛ-10, ИЛ-13).

Дерматиты разнообразны и включают преходящие эритемы, обусловленные секрецией вазоактивных пептидов, таких как серотонин, синдром Свита (лихорадка, нейтропения, выступающие над кожей болезненные эритематозные бляшки, локализованные на верхней половине тела), что объясняется гиперсенсibilизацией, паранеопластическую пузырчатку, вызванную образованием антител к десмосомальным элементам, приобретенный ихтиоз.

Неврологические проявления ПОС обусловлены перекрестным противоопухолевым иммунитетом с поражением нервной ткани. При нейробластоме может развиваться миоклонус, при раке носоглотки – дерматомиозит, обусловленный аутоиммунным поражением сосудов и формированием микроангиопатии. Возможно развитие мышечной ригидности, что обусловлено нарушением нервно-мышечной передачи в результате выработки антител к амфифизину, синаптическому белку и т.д.

Субфебрилитет развивается за счет продукции опухолью цитокинов – ИЛ-1, фактора некроза опухоли, ИЛ-6.

Гематологические проявления ПОС обусловлены опосредованным влиянием опухоли на гемопоэз. Эритроцитоз обусловлен повышением уровня эритропоетина при гепатобластоме, нефробластоме, опухолях мозжечка, надпочечника. Анемия – наиболее частый симптом.

Таким образом, клинические проявления ПОС могут в значительной степени затруднить диагностику злокачественной опухоли, приводя к выбору ошибочной тактики лечения.

ЛЕЙКОЗЫ

Лейкоз – наиболее частое опухолевое заболевание детского возраста, которое встречается преимущественно в первые 5 – 7 лет жизни. Среди всех лейкозов у детей, в отличие от взрослых, подавляющее большинство (более 95%) приходится на острые формы.

Острые лейкозы (ОЛ) – клональные заболевания, возникающие из одной мутированной кроветворной клетки, которая относится либо к очень ранним, либо к коммитированным в направлении различных линий кроветворения клеткам предшественников. Таким образом, ОЛ – злокачественная опухоль, возникающая из бластных клеток. Диагноз ОЛ устанавливается в том случае, если количество бластных клеток в костном мозге превышает 25%.

ОЛ у детей по морфологическому происхождению разделяется на острый лимфобластный (80%) и острый нелимфобластный (20%) лейкозы, которые отличаются друг от друга как биологически, так и клинически, но во всех случаях клиническое течение отличается высокой скоростью нарастания симптоматики, ведущей к быстрой гибели больного.

Клинические проявления. В клинической картине ОЛ обычно отмечается присутствие различных симптомокомплексов, наиболее частыми среди которых являются:

1. Интоксикационно-воспалительный синдром, который проявляется вялостью, апатичностью, снижением аппетита, потерей массы тела, необъяснимой лихорадкой. Это является следствием, в первую очередь, снижения иммунитета из-за уменьшения количества лейкоцитов гранулоцитарного ростка (в первую очередь – нейтрофилов). У таких детей отмечаются частые рецидивирующие респираторные воспалительные заболевания на протяжении коротких временных промежутков;

2. Анемический синдром, основными проявлениями которого являются снижение уровня гемоглобина, эритроцитов, бледность кожных покровов и слизистых, одышка, тахикардия вследствие гемической гипоксии;
3. Геморрагический синдром, при котором отмечаются полиморфные кровоизлияния в кожный покров тела и слизистые, кровотечения (носовые, желудочно-кишечные, почечные и т.п.). Это связано с замещением мегакариоцитарного роста бластными клетками и, как следствие, уменьшением количества тромбоцитов в крови до критических цифр;
4. Гиперпластический синдром, который обусловлен лейкемической инфильтрацией и представлен системной лимфаденопатией (увеличены лимфатические узлы практически всех групп, безболезненные, небольших размеров), гепато-спленомегалией, оссалгиями. Последние являются следствием массивной инфильтрации бластными клетками костного мозга длинных трубчатых костей, что приводит к повышению внутрикостного давления и возникновению болей. Кроме того, массивное размножение бластных клеток приводит к их выходу за пределы костно-мозгового канала под надкостницу, что также является причиной возникновения клинической картины, похожей на такую при остром гематогенном остеомиелите (ОГО). В этом случае крайне сложно провести дифференциальную диагностику этих двух заболеваний (ОЛ и ОГО) на ранних этапах развития, только результаты посева и цитологического исследования костного мозга позволяют поставить правильный диагноз;
5. Менингеальный и гипертензионный синдромы, которые характеризуются головной болью, рвотой, ригидностью мышц затылка, симптомом Кернига, симптомом Брудзинского, судорогами клонико-тонического характера и т.п. Это является следствием развития нейтролейкоза, когда опухоль метастазирует в оболочки головного и спинного мозга.

Нередко подобные проявления симулируют клиническую картину менингита или энцефалита. Однако, у таких детей в анамнезе отсутствует эпидемиологический компонент. Нередко диагноз устанавливается по результатам цитологического исследования ликвора.

Кроме этих симптомокомплексов могут присутствовать и другие, но важно понимать, что присутствие двух и более из них является очевидным показанием для срочного и активного исключения диагноза острого лейкоза и, в первую очередь, для направления пациента на исследование общего анализа крови.

При подозрении на ОЛ рекомендуется направить пациента на консультацию к врачу-детскому онкологу и выполнить следующие обследования:

1. Общий анализ крови, при исследовании которого, как правило, отмечается снижение гемоглобина, эритроцитов, тромбоцитов, изменение количества лейкоцитов, также возможно появление бластов;
2. Пункция костного мозга (как правило, из костей таза, не менее, чем из 3 точек с каждой стороны) с последующей окраской его по Романовскому – Гимзе и цитологическим исследованием. При этом выявляется количество бластных клеток более 25%, нарушение нормальных клеточных соотношений, уменьшение или отсутствие мегакариоцитов;
3. Цитохимическое исследование костного мозга (реакция на пероксидазу и хлорацетатэстеразу, содержание липидов, гранулярное распределение материала в ШИК-реакции в виде пурпурных гранул по периферии цитоплазмы, активность кислой фосфатазы);
4. Иммунофенотипирование (обнаружение дифференцировочных антигенов на мембране бластных клеток);

5. Цитогенетическое исследование костного мозга с поиском типичных хромосомных нарушений для различных вариантов ОЛ;
6. Молекулярно-биологические исследования (ПЦР-диагностика) костного мозга с поиском более тонких вариантов поломки информационного аппарата (ДНК) клеток;
7. Люмбальная пункция (диагностика нейролейкоза) с цитологическим исследованием спинномозговой жидкости.

ЛИМФОМЫ

Злокачественные лимфомы (ЗЛ) – группа злокачественных новообразований крови, которые характеризуются первичным опухолевым поражением лимфатической системы. К ЗЛ относятся: болезнь (или лимфома) Ходжкина (ранее – лимфогранулематоз) и неходжкинские лимфомы.

Лимфома Ходжкина (ЛХ) наиболее часто возникает в подростковом возрасте. Причем, если у детей до 15 лет ее доля в общей структуре онкологической заболеваемости не превышает 7 – 8%, то в возрасте 15 – 18 лет – более 20%.

Неходжкинские лимфомы (НХЛ) – полиморфная группа опухолей, наиболее частыми из которых являются В- и Т-клеточные лимфомы. НХЛ, как правило, диагностируются у детей в возрасте 5 – 7 лет.

Следует акцентировать внимание на том, что ЗЛ практически никогда не встречаются у детей грудного возраста.

Клинические проявления. Для этих заболеваний общим является присутствие лимфопролиферативного симптомокомплекса. В отличие от ОЛ, при этих заболеваниях, как правило, увеличиваются не все группы лимфатических узлов, а несколько расположенных в непосредственной близости. Общим для них является возможное присутствие симптомов общей интоксикации, которые возникают в результате воздействия цитокинов, секретируемых клетками Ходжкина:

1. Лихорадка;
2. Ночные профузные поты;
3. Кожный зуд;
4. Потеря массы тела более, чем на 10% за предшествующие 6 мес.

При ЛХ у детей, как правило, отмечается увеличение шейных и шейно-надключичных (60 – 80%), внутригрудных (паратрахеальные, трахеобронхиальные, бронхопульмональные) лимфатических узлов. Поражение лимфоузлов других групп (подмышечные, паховые, бедренные) ЛХ у детей отмечается редко, но у подростков казуистикой не является.

Наиболее часто клинически поражение лимфоузлов при этом заболевании начинается с увеличения одного из них (чаще – на шее), с постепенным вовлечением в процесс рядом расположенных. Характерным является проявление локальной лимфаденопатии, при которой выявляется «пакет» увеличенных лимфатических узлов различных размеров, достигающих 5 и более см в диаметре, не спаянных между собой, безболезненных, с неизменной кожей над ними. Наиболее точным и понятным определением и описанием этого является термин «симптом картошки в мешке», который ввел российский педиатр А.А. Кисель в начале XX века. Развитие этой симптоматики происходит постепенно и, учитывая отсутствие боли, даже при визуально определяемой асимметрии шеи пациенты не обращаются активно к врачу.

При исключительно загрудинном развитии заболевания на первый план высупают признаки бронхиальной обструкции без явных признаков воспаления.

НХЛ достаточно часто имеют клинические проявления, характерные для ЛХ, но темпы развития заболевания отличаются стремительностью. Особенностью развития В-клеточных лимфом является то, что развиваются они, как правило, из лимфоидной ткани, расположенной в брюшной полости и забрюшинном пространстве. Поэтому их признаками являются проявления кишечной непроходимости, в т.ч. инвагинация кишечника, опухоль в животе, запоры, возникшие без явной причины и др.

При подозрении на ЗЛ рекомендуется направить пациента на консультацию к врачу-детскому онкологу и выполнить следующие обследования:

1. Клинический анализ крови (характерны нормохромная анемия, нейтрофильный лейкоцитоз, лимфопения, эозинофилия, моноцитоз, повышение СОЭ);
2. Биохимический анализ крови (возможно повышение лактатдегидрогеназы, СРБ (С-реактивный белок), церулоплазмина, гаптоглобина, фибриногена);
3. Биопсию лимфатических узлов с гистологическим и иммуногистохимическим исследованием;
4. Рентгенографию или компьютерную томографию грудной клетки в 2 – 5 проекциях (увеличение тимуса встречается в 20%, поражение легких – также в 20%);
5. Ультразвуковое исследование брюшной полости и забрюшинных лимфатических узлов (поражение селезенки – 30%);
6. Радиоизотопную диагностику лимфатической ткани с цитратом галлия-67;
7. Позитронно-эмиссионную компьютерную томографию с 18ФДГ;
8. Костно-мозговую пункцию с цитологическим и иммуногистохимическим исследованиями (при подозрении на НХЛ);
9. Люмбальную пункцию с цитологическим исследованием спинномозговой жидкости (при подозрении на НХЛ).

ОПУХОЛИ ГОЛОВНОГО И СПИННОГО МОЗГА

Опухоли головного и спинного мозга (ОГСМ) – гетерогенная группа новообразований, которые локализуются в структурах головного и спинного мозга и различаются по гистологическому строению и степени злокачественности.

ОГСМ занимают второе место в структуре злокачественных новообразований в педиатрии, составляя 16 – 20%, и являются наиболее распространенными солидными опухолями у детей; на 95% они представлены опухолями головного мозга (ОГМ). Опухоли спинного мозга (ОСМ) у детей составляют 5% среди всех ОГСМ. Заболеваемость ОГСМ составляет 4 случая на 100 тыс. Показатель заболеваемости выше у мальчиков (4,2 на 100 тыс.) по сравнению с девочками (3,8 на 100 тыс.).

Наблюдается два пика заболеваемости ОГМ. Первый пик с наибольшим преобладанием пациентов мужского пола отмечается в первое десятилетие жизни, второй наблюдается с третьего-четвертого десятилетия и достигает максимума к 60 годам. В структуре первого пика преобладают эмбриональные новообразования головного мозга и пилоидная астроцитома. С третьего десятилетия резко повышается заболеваемость ОГМ, типичными для взрослых – супратенториальными глиомами.

Клинические проявления. Ведущими в клинике опухолей мозга являются симптомы повышенного внутричерепного давления, которые проявляются утренними головными болями, рвотой, косоглазием или другими расстройствами зрения. Головная боль возникает утром, при вставании с постели, облегчается рвотой и снижается в течение дня. Рвота наблюдается у 80% больных с опухолью головного мозга. Осмотр глазного дна выявляет признаки отека диска зрительного нерва.

В самом начале заболевания редкие рвоты в утренние часы, приносящие облегчение, родители связывают с погрешно-

стью в питании и не обращаются к врачу. Повторная рвота у больных с ОГМ при отсутствии очаговой неврологической симптоматики часто является причиной ошибочных диагнозов, таких как гастрит и гастродуоденит, глистная инвазия, менингит. Педиатры и гастроэнтерологи длительное время наблюдают пациентов и проводят лечение по поводу гастроэнтерологического заболевания или инфекции.

Головную боль также некоторое время не связывают с опухолевым заболеванием, и врачи, в том числе неврологи, проводят лечение по поводу переутомления, вегетосудистой дистонии и других заболеваний. Лишь нарастание интенсивности и частоты головных болей является поводом для обследования.

У детей раннего возраста симптомы внутричерепной гипертензии приводят к макроцефалии.

При опухолях задней черепной ямки в клинической картине доминируют симптомы повышенного внутричерепного давления. При опухолях в мозжечке также отмечаются нарушение походки и равновесия.

Опухоли полушарий мозга характеризуются очаговыми симптомами – судороги, выпадение полей зрения, нейропатия или дисфункция кортико-спинального тракта.

Срединно-расположенные супратенториальные опухоли могут вызывать эндокринные нарушения – диэнцефальный синдром (отставание в развитии и кахексия).

Около 15 – 45% первичных ОГМ (эмбриональные опухоли, эпендимарные и герминативно-клеточные опухоли) метастазируют в другие отделы центральной нервной системы (ЦНС). Неврологические нарушения при метастазах иногда нивелируют симптомы первичной опухоли.

Клинические симптомы ОСМ – боли в спине (в 50% случаев), резистентность при сгибании туловища, спазм паравер-

тебральных мышц, деформация спины (прогрессирующий сколиоз), нарушение походки, снижение рефлексов в верхних конечностях и повышение в нижних, нарушение чувствительности в зависимости от уровня поражения, положительный симптом Бабинского, нарушение работы сфинктеров мочевого пузыря и/или анального. Симптомы компрессии спинного мозга усиливаются в лежачем положении и уменьшаются в положении сидя.

При подозрении на ОГСМ рекомендуется направить пациента на консультацию к врачу-детскому онкологу и выполнить следующие обследования:

1. Магнитно-резонансную томографию головного мозга и/или спинного мозга с контрастированием;
2. Исследование уровня альфа-фетопротеина в сыворотке крови при опухолях пинеальной области и/или хиазмально-селлярной области и/или подкорковых структур;
3. Исследование уровня хорионического гонадотропина в сыворотке крови при опухолях пинеальной области и/или хиазмально-селлярной области и/или подкорковых структур;
4. Исследование альфа-фетопротеина в спинномозговой жидкости при опухолях пинеальной области и/или хиазмально-селлярной области и/или подкорковых структур (при отсутствии внутричерепной гипертензии);
5. Исследование уровня хорионического гонадотропина в спинномозговой жидкости при опухолях пинеальной области и/или хиазмально-селлярной области и/или подкорковых структур (при отсутствии внутричерепной гипертензии).

РЕТИНОБЛАСТОМА

Ретинобластома (РБ) – наиболее частая внутриглазная злокачественная опухоль нейроэпителиального происхождения, поражающая сетчатку глаза.

Встречается преимущественно в детском возрасте и составляет 2,5 – 4,5% злокачественных опухолей у детей. Ее частота составляет 0,29 – 0,31 на 100 тыс. Существенной зависимости заболеваемости от пола не отмечается. Средний возраст выявления РБ – 21,2 мес., при двустороннем поражении – 14,6 мес., при одностороннем – 23,5 мес.

РБ встречается в двух формах:

1. Генетическая (врожденная, 40%), при которой отмечается двустороннее мультифокальное поражение, является следствием мутаций хромосом половых клеток;
2. Спорадическая (60%) - характеризуется наличием одного опухолевого узла в одном глазу.

При первом варианте риск развития РБ у других детей в семье и в последующих поколениях превышает 50%, при втором – 6%. Риск наследования односторонней РБ увеличивается, если у пациента имеется предрасполагающая к данному заболеванию мутация.

Клинические проявления. Клиническое течение РБ характеризуется быстрым ростом. Вследствие недостаточного кровоснабжения опухоль быстро некротизируется, в зонах некроза формируются кальцификаты.

Метастазирует гематогенным и, реже, лимфогенным путем в околушные, подчелюстные, шейные группы лимфатических узлов, в кости черепа, трубчатые кости и печень.

Первоначально опухоль располагается в пределах сетчатки глаза, затем распространяется на сосудистую оболочку и стекловидное тело. Первым клиническим признаком является лейкокория – беловато-желтое свечение зрачка вследствие отражения света от поверхности опухоли, которое зачастую определяется даже невооруженным глазом. По мере роста формируется узел (один или несколько) серовато-беловатого цвета округлой формы, вдающийся в стекловидное тело. Острота зрения снижается и появляется косоглазие. В результате разрушения и прорастания трабекулярного аппарата глаза нарушается отток внутриглазной жидкости и повышается внутриглазное давление. Возникают боли в глазу, застойная инфекция, отек роговицы, расширение зрачка и отсутствие его реакции на свет. Обширные дистрофические изменения и некроз ткани опухоли ведут к возникновению воспалительных процессов (uveит, иридоциклит). Экзофтальм возникает вследствие отека клетчатки орбиты или при росте опухоли в глазницу. При распространении опухоли по глазному нерву в полость черепа возникают головная боль, тошнота, рвота.

При подозрении на РБ направить пациента на консультацию к врачу-детскому онкологу и рекомендуется выполнить следующие обследования:

1. Офтальмологическое обследование с медикаментозным мидриазом и применением ретинальной камеры;
2. Ультразвуковое исследование орбит и глаз;
3. Компьютерную томографию и/или магнитно-резонансную томографию орбит и головного мозга с контрастированием;
4. Компьютерную томографию органов грудной клетки;
5. Ультразвуковое исследование органов брюшной полости, забрюшинного пространства, шейных лимфатических узлов.

РАК НОСОГЛОТКИ

Рак носоглотки (РН) – злокачественное эпителиальное новообразование носоглотки.

Среди эпителиальных опухолей у детей рак рото- и носоглотки – редкая патология, которая составляет 1 – 3% от общего числа ЗНО, 10 – 12% злокачественных опухолей головы и шеи.

Недифференцированный рак занимает основное место (97%) среди злокачественных эпителиальных новообразований носоглотки и развивается, в основном, у детей 10 – 15-летнего возраста, чаще у мальчиков.

Клинические проявления. Условно все симптомы злокачественных опухолей носоглотки можно разделить на 4 основные группы: носовые, ушные, неврологические и обусловленные метастазами.

Ранними считаются первые две группы симптомов, которые являются собственно носоглоточными, т.к. обусловлены ростом опухоли в пределах носоглотки. Неврологические симптомы и регионарные метастазы свидетельствуют о распространении процесса за пределы органа и вовлечении регионарного лимфатического коллектора.

Для недифференцированного РН характерно быстрое, агрессивное течение, с инфильтрирующим ростом и вовлечением в процесс окружающих анатомических структур. С ростом опухоли появляются слизистые и гнойные выделения из носа, а с присоединением вторичной инфекции и в далеко зашедших стадиях заболевания – ихорозный запах, примесь крови и некротические массы. Изъязвление и распад опухоли вызывают периодические спонтанные носовые кровотечения.

Потенцией к метастазированию обладает около 90% недифференцированных раков, причем в 70 – 75% в течение первых месяцев заболевания вовлекаются регионарные шейные лимфатические узлы.

Пораженные лимфатические узлы пальпируются вдоль переднего края грудино-ключично-сосцевидной мышцы в виде плотных безболезненных конгломератов. При РН выявляется двустороннее поражение лимфатических узлов шеи, но при распространенных стадиях в процесс могут вовлекаться также над- и подключичные лимфатические узлы.

При недифференцированном РН отмечается экзофитная форма роста опухоли с изъязвлением поверхности, опухоль чаще всего локализуется на боковых стенках носоглотки, инфильтрируя и распространяясь по ним в ротоглотку и даже в гортаноглотку, реже поражается изолированно купол носоглотки. При росте новообразования кпереди опухолевые массы определяются при эндоскопическом осмотре в полости носа.

При подозрении на РН рекомендуется направить пациента на консультацию к врачу-детскому онкологу и выполнить следующие обследования:

1. Магнитно-резонансную томографию с внутривенным контрастированием носоглотки и околоносовых пазух, основания черепа;
2. Ультразвуковое исследование мягких тканей шеи;
3. Компьютерную томографию органов грудной клетки;
4. Эндоскопическое исследование носоглотки;
5. Радиоизотопную диагностику костей и мягких тканей;
6. Определение антител классов М, G к вирусу Эпштейна - Барр в крови;

7. Морфологическое исследование пунктатов костного мозга из трех точек;
8. Морфологическое исследование ткани первичной опухоли и/или очагов, подозрительных на метастатические.

НЕЙРОБЛАСТОМА

Нейробластома (НБЛ) – эмбриональная злокачественная опухоль, возникающая из ганглиев пограничного симпатического ствола и хромаффинной ткани.

В основном локализуется в забрюшинном пространстве внеоргано или в надпочечнике (более 66%), реже – в заднем средостении (в 15%), также может располагаться на шее, лице и т.д.

В подавляющем большинстве случаев НБЛ выявляется у детей в возрасте первых двух лет жизни. В структуре ЗНО на её долю приходится около 7%. Среднемировой уровень заболеваемости нейробластомой составляет 0,68 на 100 тыс., мальчики болеют несколько чаще.

Клинические проявления. Начальные клинические проявления НБЛ не имеют специфичности. Однако, необъяснимые приступы потливости, бледности кожных покровов, диарея и артериальная гипертензия должны настораживать педиатра. Эти симптомы могут быть проявлениями катехоламиновой интоксикации, характерной именно для НБЛ, клетки которых продуцируют катехоламины (адреналин, норадреналин, дофамин) и их метаболиты (ванилилминдальную и гомованилиновую кислоты).

Развернутая клиническая картина НБЛ определяется её локализацией:

1. НБЛ забрюшинного пространства пальпируется через переднюю брюшную стенку в виде бугристого, несмещаемого опухолевого узла;
2. НБЛ малого таза вызывает нарушения акта дефекации и мочеиспускания;

3. НБЛ средостения обычно выявляются случайно при проведении рентгенографии грудной клетки; при высоком расположении узла может отмечаться синдром Горнера;
4. При распространении НБЛ через межпозвоночное отверстие в позвоночный канал (опухоль типа «песочных часов» или «гантелеподобной» формы) и сдавлении ею спинного мозга развиваются вялые параличи нижних конечностей и органов малого таза.

Кроме того, для НБЛ свойственны два специфических синдрома:

1. Синдром миоклонус-опсоклонус с полимиоклонией, мозжечковой атаксией, нарушением походки и опсоклонусом чаще всего наблюдается при локализации НБЛ в грудной клетке;
2. Профузная водянистая диарея, вызванная тем, что клетки НБЛ вырабатывают вазоактивный интестинальный пептид.

Следует отметить, что у 50% больных к моменту диагностики уже имеются метастазы, которые могут проявиться болями в костях, проптозом глазницы или гриппоподобным синдромом.

При подозрении на НБЛ рекомендуется направить пациента на консультацию к врачу-детскому онкологу и выполнить следующие обследования:

1. Морфологическое исследование ткани первичной опухоли и/или очагов, подозрительных на метастатические;
2. Ультразвуковое исследование органов брюшной полости и забрюшинного пространства и зоны первичного опухолевого очага;

3. Магнитно-резонансную томографию с внутривенным контрастированием зоны первичного опухолевого очага и/или компьютерная томография зоны первичного опухолевого очага;
4. Радиоизотопную диагностику костей и/или магнитно-резонансную томографию всего тела;
5. Компьютерную томографию органов грудной клетки;
6. Радиоизотопную диагностику с ¹²³-йод-метайодбензилгуанидином;
7. Морфологическое исследование пунктатов костного мозга из трех точек.

НЕФРОБЛАСТОМА

Нефробластома (НБ) – высокозлокачественная эмбриональная опухоль, которая происходит из развивающихся тканей почек – метанефрогенетического ростка.

В структуре онкологической патологии у детей составляет 7%. Ее частота составляет 0,6 на 100 тыс. У девочек НБ встречается несколько чаще (1,12), чем у мальчиков (0,8).

Средний возраст детей с впервые установленной НБ – 3,5 года. Как правило, она выявляется раньше, но иногда диагностируется и у более старших детей, очень редко – у взрослых.

Клинические проявления. НБ у детей в течение длительного времени клинически почти не проявляется. Синдром малых признаков опухоли (общее недомогание, вялость, субфебрильная лихорадка, периодические боли в животе, желудочно-кишечные расстройства, артериальная гипертензия) присутствует у большинства пациентов, однако, как правило, ни родители, ни врачи не придают им существенного значения. Довольно часто увеличение размеров живота в комбинации с вялостью, потливостью и раздражительностью детей трактуется педиатрами как рахит.

Обычно первым, хотя и не ранним, клиническим признаком заболевания является пальпируемая опухоль в животе, которую родители (реже врачи) обнаруживают случайно. Она гладкая, иногда крупнобугристая, плотная, безболезненная, умеренно подвижная. Макрогематурия встречается менее, чем у четверти пациентов и является проявлением прорастания опухоли в чашечно-лоханочную систему почки. Достаточно часто (в 25%) при осмотре выявляется артериальная гипертензия (вторичная), которая развивается вследствие гиперренинемии или распространения опухолевого тромба в нижнюю полую вену вплоть до правого предсердия.

Иногда происходят подкапсульные разрывы опухоли, при которых развивается клиническая картина «острого живота». Дифференциальная диагностика проводится, как правило, с другими опухолями живота и забрюшинного пространства, а также аномалиями почек (гидронефроз, поликистоз, дистопии).

Диагностический алгоритм при НБ включает, кроме общеклинического обследования, следующие методы:

1. Лабораторные исследования с целью выявления анемии, гематурии, почечной недостаточности, уровня катехоламинов в моче (для дифференциальной диагностики с НБЛ);
2. Рентгенологические – КТ-ангиография и рентгенография грудной клетки. Первая позволяет выявить характерные деформации чашечно-лоханочной системы и оценить функциональную способность обеих почек. Рентгенография грудной клетки производится с целью выявления метастазов в легких.

С помощью УЗИ измеряются размеры опухоли, что позволит в дальнейшем оценить эффективность лечения, выявляются опухолевые тромбы в почечной и полой вене.

При подозрении на НБ рекомендуется направить пациента на консультацию к врачу-детскому онкологу и выполнить следующие обследования:

1. Морфологическое исследование ткани первичной опухоли и/или очагов, подозрительных на метастатические;
2. Магнитно-резонансную томографию с внутривенным контрастированием и/или компьютерная томография с внутривенным контрастированием органов брюшной полости и забрюшинного пространства;

3. Ультразвуковое исследование органов брюшной полости и забрюшинного пространства;
4. Компьютерную томографию органов грудной клетки;
5. Реносцинтиграфию.

ГЕПАТОБЛАСТОМА

Первичные опухоли печени у детей являются относительно редкой патологией и составляют, по данным различных авторов, от 1 до 4% всех новообразований, встречающихся в детском возрасте. Данная патология характеризуется медленным развитием опухолевого процесса и отсутствием специфичных для этого заболевания жалоб.

Гепатобластома (ГБ) – наиболее частая злокачественная опухоль печени, которая развивается из эмбриональной плюрипотентной закладки.

ГБ имеет уникальное возрастное распределение. Отмечается два возрастных пика заболеваемости: первый происходит при рождении или в первый месяц жизни, второй приходится на 16 – 18-й месяцы жизни. ГБ встречается и у взрослых, хотя чрезвычайно редко. ГБ у детей старше 5 лет, как правило, имеет более агрессивное течение, и имеет характеристики гепатоцеллюлярного рака. Чаще встречается у мальчиков: половое соотношение составляет от 1,5:1 до 2:1.

Клинические проявления. ГБ, как правило, не имеет клинических проявлений, не считая пальпируемого в животе образования, увеличения размеров печени, в далеко зашедших стадиях увеличения в размерах живота, появления расширенных венозных сосудов на передней брюшной стенке. Обычно отмечается тромбоцитоз, кроме того, установлено, что уровень альфафетопротеина сыворотки является первичным маркером опухоли, играющим важную роль в диагностике. Нормальный уровень – до 20 нг/мл – может повышаться в несколько тысяч раз.

Наиболее часто ГБ метастазирует в легкие и кости. Регионарные лимфоузлы печени поражаются чрезвычайно редко.

При подозрении на ГБ рекомендуется направить пациента на консультацию к врачу-детскому онкологу и выполнить следующие обследования:

1. Магнитно-резонансную томографию с внутривенным контрастированием органов брюшной полости и забрюшинного пространства и/или компьютерную томографию органов брюшной полости и забрюшинного пространства;
2. Ультразвуковое исследование органов брюшной полости и забрюшинного пространства;
3. Компьютерную томографию органов грудной клетки;
4. Морфологическое исследование ткани первичной опухоли и/или очагов, подозрительных на метастатические;
5. Исследование уровня альфафетопротеина, раково-эмбрионального антигена и хорионического гонадотропина человека

ГЕРМИНОГЕННЫЕ ОПУХОЛИ

Герминогенные опухоли (ГО) – составляют не более 3% ЗНО, встречаются в 1 случае на 30 – 40 тыс. новорожденных. Злокачественные формы при рождении ребенка составляют лишь 2%, но с возрастом удельный вес их быстро увеличивается и к 6 месяцам их доля в общей структуре возрастает до 50 – 70%.

По гистологической картине (классификация ВОЗ, 2003) ГО могут быть представлены клетками одного типа – семиномы, дисгерминомы, сперматоцитной опухоли (только в яичках), эмбрионального рака, опухоли желточного мешка (эндодермального синуса), полиэмбриомы, хориокарциномы, или нескольких перечисленных типов в различных комбинациях. Все они, за исключением тератом, злокачественные или незрелые (потенциально злокачественные).

Клинические проявления. Клиническая картина зависит от локализации опухоли и ее морфологического строения. Крестцово-копчиковая область является конечной точкой оседания примордиальных полипотентных герминогенных клеток, поэтому именно в ней наиболее часто локализуются ГО. Чаще всего они представлены зрелыми тератомами и состоят из зрелых тканей, производных всех трех зародышевых листков (кожа и ее придатки, кости, участки различных органов и т.п.). В том случае, если один из компонентов опухоли представлен незрелой тканью (участки нейробластомы, рабдомиосаркомы и др.) тератома называется незрелой. Если в тератоме определяются фокусы опухоли желточного мешка, она относится к опухолям сложного строения. Как правило, эти опухоли располагаются кпереди от крестца и копчика, при больших размерах они распространяются из полости малого таза наружу между копчиком и анусом.

Опухоли яичников клинически проявляются в основном болями в животе, которые могут принимать характер острых при подкручивании ножки или разрыве опухоли. При боль-

ших размерах опухоли живот увеличивается в размерах, а при некоторых вариантах гистологического строения (дисгерминома, опухоль сложного строения) появляются признаки преждевременного полового развития или, наоборот, они отсутствуют в возрасте, когда уже должны быть. Симптомы опухолевой интоксикации (вялость, бледность кожных покровов, снижение аппетита и др.) появляются лишь при диссеминации опухолевого процесса.

Основным признаком опухолей яичек является наличие пальпируемого образования в мошонке.

При подозрении на ГО рекомендуется направить пациента на консультацию к врачу-детскому онкологу и выполнить следующие обследования:

1. Магнитно-резонансную томографию с внутривенным контрастированием органов малого таза, брюшной полости и забрюшинного пространства;
2. Ультразвуковое исследование органов малого таза, брюшной полости, забрюшинного пространства и первичного опухолевого очага;
3. Компьютерную томографию органов грудной клетки;
4. Радиоизотопную диагностику костей;
5. Исследование уровня альфа-фетопротеина в сыворотке крови;
6. Исследование уровня хорионического гонадотропина в крови;
7. Исследование уровня лактатдегидрогеназы в крови;
8. Морфологическое исследование ткани первичной опухоли и/или очагов, подозрительных на метастатические.

САРКОМЫ КОСТЕЙ

Опухоли костей у детей составляют около 10% всех ЗНО, встречаются преимущественно на втором десятилетии жизни. От 50 до 70% всех наблюдений злокачественных опухолей костей приходится на долю остеосаркомы – основной нозологической единицы в этой группе заболеваний. Второе место по частоте встречаемости у детей занимает саркома Юинга (25%).

Остеосаркома (ОС) – наиболее частая первичная опухоль костей у детей, занимает шестое место по частоте среди всех злокачественных опухолей детского возраста. Опухоль происходит из примитивной кость-формирующей мезенхимы, характеризуется продукцией остеоида при злокачественной пролиферации веретенноклеточной стромы. Пик заболеваемости приходится на вторую декаду жизни. У мальчиков частота заболевания выше, тогда как в более раннем возрасте преимущественно болеют девочки (у которых в этот период костный возраст больше, нежели, чем у мальчиков).

Клинические проявления. Главным клиническим признаком ОС является боль над пораженной областью. Боль тупая, постоянная, с постепенным нарастанием интенсивности. Характерным симптомом являются ночные боли. У 3/4 больных может присутствовать мягкотканый компонент. Конечность увеличена в объеме, часто выглядит отечной. Боль и увеличение объема приводят к нарушению функции. Длительность анамнеза составляет, в среднем, 3 месяца. Характерно поражение метафизов длинных трубчатых костей. Наиболее частая локализация (50%) – область коленного сустава – дистальная часть бедра и проксимальная часть большеберцовой кости. Часто также поражается проксимальная часть плечевой кости и бедренной кости, средняя треть бедренной кости. Поражение плоских костей, особенно таза, в детском возрасте встречается менее, чем в 10%.

ОС обладает значительной тенденцией к развитию гематогенных метастазов. К моменту установления диагноза 10 – 20% пациентов имеют макрометастазы в легких, выявляемые рентгенологически. Около 80% пациентов к моменту установления диагноза имеют микрометастазы в легких, не выявляемые рентгенологически, иногда видимые при компьютерной томографии.

Поскольку кости не имеют развитой лимфатической системы, раннее распространение ОС в регионарные лимфоузлы встречается редко, но если это имеет место, то является плохим прогностическим признаком.

Другие зоны метастазирования – кости, плевра, перикард, почки, ЦНС. Заболевание обладает и локальным агрессивным ростом, может распространяться на эпифиз и близлежащий сустав (чаще всего поражаются коленный и плечевой суставы), распространяясь вдоль внутрисуставных структур, через суставной хрящ, через перикапсулярное пространство, или прямым путем, вследствие патологического перелома, и образовывать не прилежащие к ней очаги-сателлиты – «skip»-метастазы.

Саркома Юинга (СЮ) состоит из мелких круглых клеток со скудной цитоплазмой, круглым ядром, содержащим нежный хроматин и слабо просматривающиеся базофильные нуклеолы. В отличие от ОС она не продуцирует остеонид. Эта опухоль редко встречается у детей младше 5 лет и у взрослых старше 30 лет. Пик заболеваемости приходится на 10 – 15 лет.

Существует некоторая связь между возникновением СЮ и наличием скелетных аномалий (энхондрома, аневризальная костная киста и т.д.), аномалиями мочеполовой системы (гипоспадии, редупликация почечной системы). В отличие от ОС ионизирующая радиация не ассоциируется с возникновением СЮ.

Клинические проявления. Клиническими признаками СЮ являются усиливающиеся боли, отек над пораженной областью с нарушением функции конечности. Опухоль обычно болезненная

при пальпации, быстро увеличивается в размерах. Поражение периферических нервов может вызвать появление неврологической симптоматики. Может возникать лихорадка различной степени. Мякотканый компонент опухоли часто выражен значительно, чем костный очаг. В опухоли часто встречаются геморрагии и некрозы, что вызывает повышение местной температуры, эритему и имитирует неспецифическое воспаление, что затрудняет диагностику. Такая симптоматика позволяет, в первую очередь, предположить наличие остеомиелита.

Наиболее частая локализация СЮ – кости таза, бедро, большеберцовая кость, малоберцовая кость, ребра, лопатка, позвонки, плечевая кость. В противоположность ОС СЮ наиболее часто поражает плоские кости.

В трубчатых костях опухоль локализуется преимущественно в диафизе и имеет тенденцию к распространению к эпифизам кости. В 91% опухоль располагается интрамедуллярно, причем распространение по костномозговому каналу часто больше, чем по кости.

Рентгенологические признаки СЮ:

1. Деструкция кости («изъеденная молью») без четких границ, с тенденцией к распространению по костномозговому каналу;
2. «Луковичный периостит» – многослойный линейный периостит, который может сочетаться с игольчатым;
3. В 5% выявляется патологический перелом. При локализации опухоли в проксимальном участке бедренной кости патологический перелом возникает значительно чаще (более, чем в 70%);
4. При рентгенографии мягких тканей выявляется отчетливый мякотканый компонент однородной структуры;
5. Поражение ребер часто сочетается с плевритом.

Но рентгенологические признаки не являются абсолютно патогномоничными. Необходимо проводить дифференциальную диагностику с другими патологическими процессами в костях – в первую очередь с остеомиелитом, травмой, другими злокачественными опухолями (рабдомиосаркома, синовиальная саркома, лимфома, НБЛ).

При подозрении на развитие ОС или СЮ рекомендуется направить пациента на консультацию к врачу-детскому онкологу и выполнить следующие обследования:

1. Морфологическое исследование ткани первичной опухоли и/или очагов, подозрительных на метастатические;
2. Магнитно-резонансную томографию с внутривенным контрастированием пораженной кости и смежных суставов;
3. Радиоизотопное исследование костей скелета и мягких тканей и/или магнитно-резонансная томография всего тела;
4. Ультразвуковое исследование зоны первичного опухолевого очага и регионарных лимфатических узлов и брюшной полости и забрюшинного пространства;
5. Компьютерную томографию органов грудной клетки, пораженной кости и смежных суставов;
6. Морфологическое исследование пунктатов костного мозга из трех точек;
7. Рентгенографию пораженной кости в двух проекциях (фронтальной и боковой) с масштабной разметкой.

САРКОМЫ МЯГКИХ ТКАНЕЙ

Саркомы мягких тканей (СМТ) – гетерогенная группа злокачественных опухолей, первично расположенных в мягких тканях и имеющих мезенхимальное происхождения. В структуре ЗНО СМТ занимают 4-ое место и составляют 6 – 8% всех злокачественных опухолей детского возраста. У новорожденных и детей моложе 1 года данный вид опухолей наблюдается в 10 – 12% случаев. В 40% случаев РМС локализуются в области головы и шеи, в 30% случаев – в области туловища и конечностей, в 20% – в урогенитальной области и в 10% – в брюшной полости и забрюшинном пространстве.

Наиболее часто у детей встречаются: рабдомиосаркома (61%); экстраоссальная саркома Юинга и периферическая нейроэктодермальная опухоль (8%); синовиальная саркома (7%); нейрофибросаркома, ангиосаркома (4%); фибросаркома (3%) и лейомиосаркома (2%), а также экстраоссальные хондросаркома и остеосаркома, эпителиоидная саркома, злокачественная фиброзная гистиоцитома, злокачественная гемангиоперицитома, злокачественная мезенхимома, злокачественная шваннома, липосаркома и саркома без дополнительной характеристики.

Клинические проявления. Визуально определяемая или пальпируемая опухоль – один из ранних симптомов заболевания, в ряде случаев выявленный случайно.

Клиническая картина определяется, главным образом, локализацией процесса.

- Туловище и конечности. Опухоль располагается в толще мышц, смещается в поперечном направлении, может врастать в подлежащую кость, при этом опухоль становится не смещаемой. Пальпаторно опухоль безболезненная, чаще гладкая, но может быть и бугристой, температура над ней обычно незначительно повышена. Кожа над опухолью не изменена, однако при новооб-

разовании больших размеров может истончаться, приобретать багрово-синюшный оттенок, блеск, выраженный сосудистый рисунок. По мере роста или при локализации в дистальных отделах конечностей появляется болевой синдром, обусловленный сдавлением или прорастанием нервных стволов. Стойкая местная болезненность появляется при прорастании опухоли в кость, контрактура сустава – при прорастании в его оболочку.

- Голова и шея. При локализации СМТ в области орбиты на ранних стадиях опухолевого процесса наблюдается припухлость, экзофтальм. По мере роста новообразование может заполнять полость орбиты, прорастать в глазное яблоко, вызывая снижение зрения вплоть до полной потери.
- Носоглотка. Один из первых симптомов – нарушение носового дыхания, сопровождающееся слизисто-гнойными выделениями с неприятным запахом, гнусавость голоса. Болевой синдром, как правило, возникает при поражении костей, заполнении опухолевыми массами гайморовых пазух, прорастании в клетки решетчатого лабиринта. Также может присоединяться серозный отит.
- Среднее ухо. Одним из первых проявлений является болевой синдром, локализованный в ухе. При obturировании опухолью слухового прохода присоединяется потеря слуха. Также может определяться отечность в заушной области, паралич лицевого нерва, слизисто-гнойные выделения из слухового прохода.
- Ротоглотка. Одними из ранних являются симптомы нарушения глотания, дыхательной функции, деформации тканей при фарингоскопии.
- Влагалище. На начальных стадиях протекает с симптомами, характерными для вульвита, вагинита, кондиломы, полипов: выделения из половых путей (желтоватого цвета, кровянистые, с примесью гноя и неприятным запахом) зуд в области влагалища, боли в области наружных половых органов. По мере

обтурации уретры присоединяются симптомы затрудненного мочеиспускания, дизурические явления. При осмотре иногда обнаруживаются новообразования красного цвета, имеющие вид виноградной грозди.

- Мочевой пузырь. Наиболее часто локализуется в области шейки или треугольника Лъето. Опухоль характеризуется быстрым экзофитным ростом, прорастает стенки мочевого пузыря, прорастает в предстательную железу. Появляются частые позывы к мочеиспусканию, тенезмы без мочеиспускания. Может присоединяться гематурия, в том числе профузная. При присоединении вторичной инфекции развивается пиурия, которая сопровождается нарастанием дизурии, болезненным мочеиспусканием. Может развиваться частичная или полная задержка мочи, обусловленная обтурацией опухолью шейки мочевого пузыря.

- Яичко. Проявляется безболезненным уплотнением с неровными контурами в области ткани органа. По мере роста опухоли увеличиваются размеры яичка, его уплотнение, отечность мошонки, надлобковой области.

- Грудная и брюшная полости, забрюшинное пространство. При данных локализациях симптомы обусловлены прорастанием опухоли в окружающие ткани и сдавлением магистральных и центральных вен, артерий. При сдавлении верхней полой вены отмечается одышка, акроцианоз, головокружение. Также могут присоединяться симптомы непроходимости кишечника, болевого синдрома, диспепсических явлений, мелена.

При подозрении на СМТ рекомендуется направить пациента на консультацию к врачу-детскому онкологу и выполнить следующие обследования:

1. Морфологическое исследование ткани первичной опухоли и/или очагов, подозрительных на метастатические;
2. Магнитно-резонансную томографию с внутривенным контрастированием зоны первичного опухолевого очага;

3. Ультразвуковое исследование зоны первичного опухолевого очага и регионарных лимфатических узлов и брюшной полости и забрюшинного пространства;
4. Компьютерную томографию органов грудной клетки;
5. Радиоизотопное исследование костей скелета и мягких тканей и/или магнитно-резонансная томография всего тела;
6. Морфологическое исследование пунктатов костного мозга из трех точек.

ЗАКЛЮЧЕНИЕ

За свою короткую историю детская онкология прошла значительный путь, явившись наглядным примером того, как активное использование изысканий в современных точных и естественных науках может принести весомые практические результаты.

Несмотря на кажущуюся редкость патологии, педиатры должны владеть базовыми знаниями по диагностике и дифференциальной диагностике онкологических заболеваний и схожих по проявлениям патологических состояний у детей, ориентироваться в некоторых тонкостях лечебно-диагностической тактики при них.

С целью повышения выявляемости ЗНО на ранних стадиях целесообразно распространить среди участковых педиатров т.н. «check list» – контрольный лист симптомов и синдромов, заполнение которого позволит своевременно заподозрить онкологические заболевания и направлять пациентов на консультацию к детским онкологам (см. приложение).

ПРИЛОЖЕНИЕ

Контрольный лист симптомов и синдромов,
заполняемый участковыми педиатрами
при проведении профилактических осмотров
и при первичном обращении пациентов

Ф.И.О.

Пол

Возраст

№	Симптомы и синдромы	Да/ Нет
1	Субфебрильная лихорадка более 3 дней без установленных причин	
2	Снижение массы тела	
3	Вялость, быстрая утомляемость	
4	Врожденные пороки развития, синдромы	
5	Онкологические заболевания у ближайших родственников	
6	Макрогематурия	
7	Болевой синдром	
8	Лейкокория, косоглазие, экзофтальм	
9	Увеличенные лимфатические узлы	
10	Симптомы повышенного внутричерепного давления (головная боль, рвота, нарушения зрения). Другая неврологическая симптоматика	
11	Повышенный уровень альфа-фетопротеина в сыворотке крови	
12	Повышенный уровень хорионического гонадотропина в сыворотке крови	

№	Симптомы и синдромы	Да/ Нет
13	Повышенный уровень лактатдегидрогеназы в сыворотке крови	
14	Повышенный уровень щелочной фосфатазы в сыворотке крови	
15	Повышенный уровень аспаратаминотрансферазы в сыворотке крови	
16	Повышенный уровень аланинаминотрансферазы в сыворотке крови	
17	Анемический синдром	
18	Лейкоцитоз, тромбоцитопения (и ее кожные проявления – геморрагии)	
19	Пальпируемое опухолевое образование	
20	Образование, подозрительное на опухолевое, по данным инструментальных методов обследования (ультразвуковых, рентгенологических)	

Примечание: При двух и более ответах «Да» в пп. № 1 – 5 или одного и более ответа «Да» в пп. № 6 – 20 рекомендовано направить пациента на консультацию к врачу-детскому онкологу. При наличии одного ответа «Да» в пп. №1 – 5 рекомендовано динамическое наблюдение.

РЕКОМЕНДУЕМАЯ ЛИТЕРАТУРА

1. Детская онкология. Национальное руководство. Под ред М.Д. Алиева, В.Г. Полякова, Г.Л. Менткевича, С.А. Маяковой. – М.: Изд. группа РОНЦ, Практическая медицина, 2012. – 684 с.
2. Михаэль А. Вернер, Митчелл С. Кейро. Секреты детской онкологии и гематологии / перевод с англ. – М.-СПб.: «Бином» – «Диалект», 2008. – 272 с.
3. Педиатрия. Национальное руководство / Под ред. акад. А.А. Баранова – М.: «ГЭОТАР-Медиа», 2014 – 768 с.
4. Руководство по химиотерапии опухолевых заболеваний / Под ред. Н.И. Переводчиковой. – 4-е изд., доп. и переработанное.- М.: «Практическая медицина», 2015. – 688 с.
5. Principles and Practice of Pediatric Oncology / edited by Philip A. Pizzo, David G. Poplack. – 7th ed. – «Lippincott Williams & Wilkins», 2015. – 1320 pp.

БЛАГОДАРНОСТИ

Авторы выражают искреннюю благодарность и признательность генеральному директору Императорского фонда исследования онкологических заболеваний, основателю и директору АНО «Детский хоспис», члену Общественного совета при Министерстве здравоохранения Российской Федерации, лауреату Государственной премии за выдающиеся достижения в области благотворительной деятельности, **протоиерею Александру Евгеньевичу Ткаченко** за неоценимую помощь, оказанную в издании данного труда.

Министерство здравоохранения Российской Федерации
НИИ детской онкологии и гематологии
ФГБУ «РОНЦ им. Н.Н. Блохина»
Российское общество детских онкологов

О.Г. Желудкова, В.Г. Поляков, М.Ю. Рыков, Н.А. Сусулева, И.А. Турабов

**КЛИНИЧЕСКИЕ ПРОЯВЛЕНИЯ
ОНКОЛОГИЧЕСКИХ ЗАБОЛЕВАНИЙ У ДЕТЕЙ**

практические рекомендации / под ред. В.Г. Полякова, М.Ю. Рыкова

Верстка: Грошева Н. Н.

Подписано в печать 8.02.2017

Печать офсетная. Гарнитуры Minion Pro, HeliosCond

Тираж 2000 экз.

Отпечатано в типографии Михаила Фурсова
Санкт-Петербург, ул. Заставская, 14



ИМПЕРАТОРСКИЙ ФОНД
ИССЛЕДОВАНИЯ ОНКОЛОГИЧЕСКИХ ЗАБОЛЕВАНИЙ

ОБРАЩЕНИЕ ПРЕДСЕДАТЕЛЯ ПРАВЛЕНИЯ
ИМПЕРАТОРСКОГО ФОНДА ИССЛЕДОВАНИЯ ОНКОЛОГИЧЕСКИХ ЗАБОЛЕВАНИЙ
ЕГО ИМПЕРАТОРСКОГО ВЫСОЧЕСТВА ГОСУДАРЯ НАСЛЕДНИКА ЦЕСАРЕВИЧА И ВЕЛИКОГО КНЯЗЯ
ГЕОРГИЯ МИХАЙЛОВИЧА

Дорогие друзья и уважаемые соотечественники!

Здоровье каждого человека – это не только его ценность, но и высочайшая ценность страны и общества, в котором он живет, трудится и воспитывает своих детей.

В России много людей, с которыми случился тяжелый недуг. Они ищут выход из сложившейся ситуации, им нужны: хорошая медицинская помощь, социальная поддержка, духовное попечение. У заболевшего человека зачастую просто нет сил, времени и возможностей, чтобы искать лучших специалистов, узнавать, где есть необходимое оборудование и где найти лекарства по разумной цене.

От всего сердца и со всей глубиной чувств я переживаю текущее состояние здравоохранения в России. Поэтому, имея намерение оказать деятельное содействие развитию медицинских наук, в 2013 году я учредил Российский Императорский Фонд исследований раковых заболеваний. Российская медицинская школа может по праву гордиться своими учеными и достижениями. Мне хотелось бы, чтобы в наши онкологические клиники и отделения пришли лучшие специалисты; чтобы наши врачи могли не только изучать опыт коллег из других стран, но и представить свои уникальные российские разработки, делиться своим опытом и радостью излечения тяжело больных; чтобы специалистам, стоящим на пороге открытий в онкологии, было обеспечено финансирование их научной работы.

Я считаю, что деятельность фонда должна быть направлена на: помощь молодым ученым – будущим «светилам» отечественной медицины, проведение международных конференций и симпозиумов, на которых будет представлен передовой российский опыт и достижения онкологии. В меру своих сил и возможностей я буду стараться развивать науку, содействовать трудам по созданию в России доступной и результативной медицинскую помощь онкологическим больным.

Е.И.В. Великий Князь Георгий Михайлович



ИМПЕРАТОРСКИЙ ФОНД
ИССЛЕДОВАНИЯ ОНКОЛОГИЧЕСКИХ ЗАБОЛЕВАНИЙ

г. Санкт-Петербург, 191186,
ул. Казанская, д. 7, лит. А, офис 2
+7(812) 416-13-30

www.imperialfund.org
info@imperialfund.org

Императорский Фонд
исследования онкологических заболеваний

ИНН 7840291140 / КПП 784001001

ОГРН 114800003482

ПАО «Банк «Санкт-Петербург»

ДО Приморский

в г. Санкт-Петербурге

Р/сч 40703810790270000042

К/сч 30101810900000000790

БИК 044030790

Распространяется бесплатно